



Väestöliitto

Kun pimppiä kutittaa ja kirvelee

Anna Kotiranta-Ainamo

Anatomia

- Vulvan anatomia muuttuu iän mukana, vastasyntyneellä äidin estrogeenivaikutus -> mm pulleat isot häpyhuulet, paksu hymen, vaikutus poistuu 6-8 viikossa.
- Ennen murrosikää estrogeenin vähyys pitää lapsen limakalvot ohuina ja herkkinä. Isot häpyhuulet ovat littanat ja pienet häpyhuulet ohuet ja pienet, eivät tarjoa suojaa.
- Murrosiässä estrogeeni alkaa ”vahvistaa” ulkosynnyttimien ja emättimen limakalvoja, häpyhuulet kasvavat ja antavat suojaa.

- **Prepuberteetissä ulkosynnyttimien ja emättimen limakalvo alttiimpi hankaukselle**
- **Myös neutraali / emäksinen emättimen pH edistää bakteerikasvua.**
- **Pottakasvatus altistaa luonnollisesti bakteereille.**
- **Tutkiminen ja näytteenotto on siis herkästi kipua ja ärsytystä tuottavaa.**

**”S. Piippo:
Survey of Gynecological Problems During
Childhood and Early Adolescence in an
Academic Center”, väitöskirja v. 2004.**

- **Suurella osalla diagnoosiin pääsi ilman invasiivista tutkimista.**
- **Vulvan alueen oireilusta (kutina, kirvely, vuoto) kärsivistä 67:lla % oli epänormaali löydös (punoitus, epänormaali vuoto) mutta vain 23:lta % kaikista oireilevista löytyi infektioetiologia. Niistäkin, joilla oli epänormaali löydös inspektiossa, 62:lta% löytyi infektioetiologia.**
- **Jos status on normaali, ei kannata ottaa etiologisia näytteitä vaan hoitaa symptomaattisesti.**

Tutkiminen

- **Pienen tytön (ad 3-4-vuotias) tutkin vanhemman sylissä, isommat tutkimuspöydällä, vanhemmat vieressä**
- **Sammakkoasento**
- **hyvä valonlähde, esimerkiksi päähän kiinnitettävä korvalamppu, on hyvä jos ei ole gynekologista lamppua**

Kuva Balen etc: Pediatric and Adolescent Gynecology

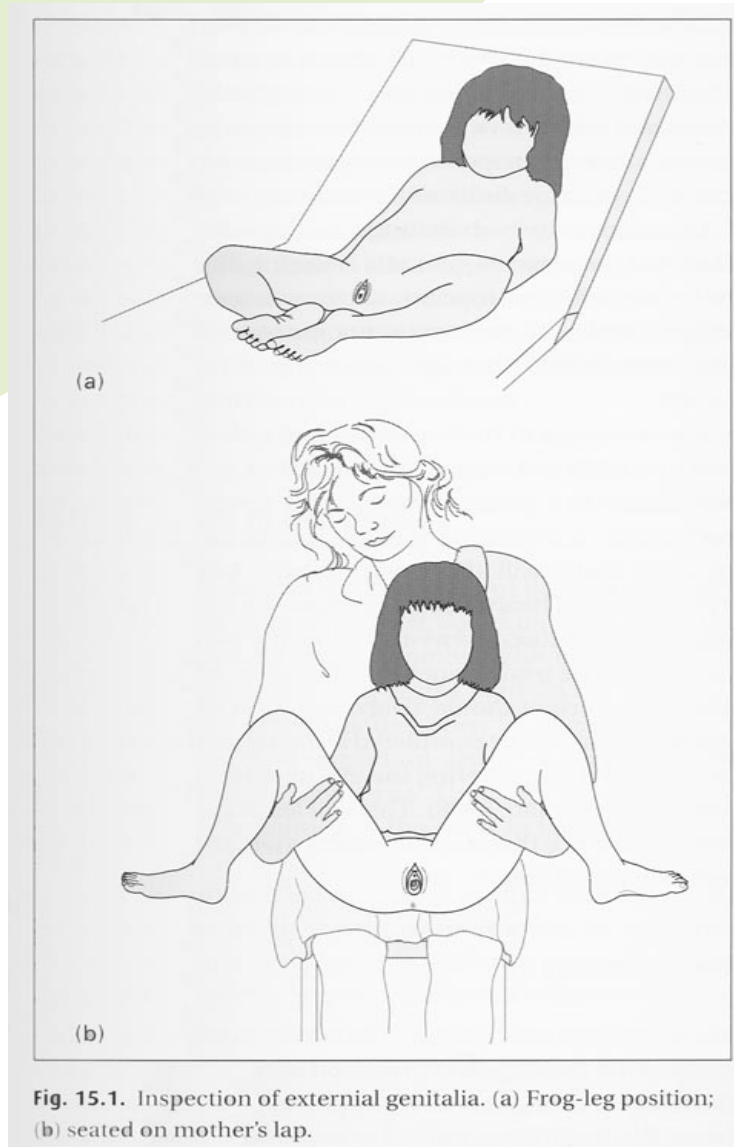
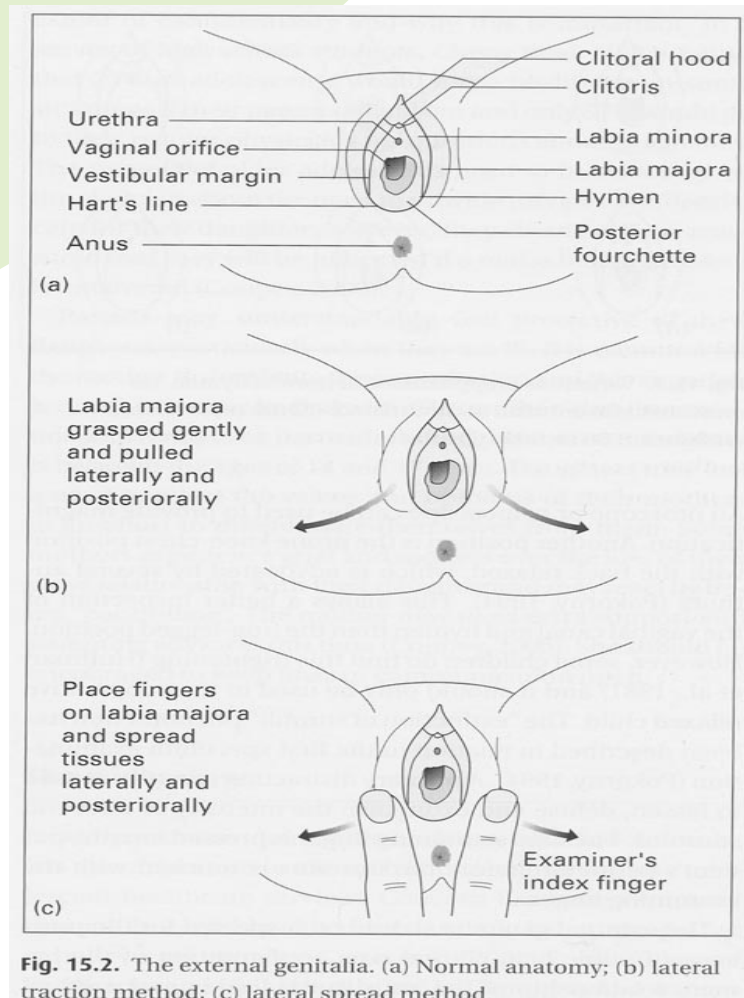


Fig. 15.1. Inspection of external genitalia. (a) Frog-leg position; (b) seated on mother's lap.

Kuva Balen etc: Pediatric and Adolescent Gynecology



Näytteiden otto

- **Harkitusti, jos status normaali, tuskin mitään löytyy?**
- **Limakalvojen ”hauraus” muistettava, näytteet otetaan kerralla.**
- **Jos näytteen otto sallii, näyte otetaan kostutetulla pumpulitikulla joka hankaa vähemmän kuin kuiva näytetikku.**
- **Luonnollisesti täytyy olla aikaa ja luottamusta molemmin puolin!**

Oireiden syy

- Vulvovaginiitti
- A streptokokki, hemofilus, candida a
- Hankaus
- Labia synekkiat
- Kihomadot
- VTI / hyväksikäyttö (käsitellään muilla luennoilla)
- Ihottumat
- Muut syyt
- Potilastapaus

Epäspesifi vulvovaginiitti

- Vulvan ja vaginan inflammaatio
- Oireina voi olla kutina, vuoto, punoitus, kirvely virtsatessa, outo haju
- Yleensä oireet ensin emättimen ympärillä ja vasta pitempään jatkuttua emättimen sisällä
- Sekaflooraa, streptococcus epidermidis, e coli.
- Hoito alapäähuuhtelut ulostamisen jälkeen, hankauksen ja rapsuttelun välttäminen, kortisoni+ ab voide esim dactacort, pimafucort, perusvoide.

Spesifit taudit

- **Streptococcus Pyogenes, iho punoittava, kuumottava, peppuaukko usein punoittaa.**
- **Antigeenin osoitus, bakteeri viljely**
- **(psoriasiksen puhkeaminen streptokokki-infektion yhteydessä)**
- **Hoito on po penisilliini, jos residivoi, nieluviljelyt perheestä, Dalacin.**

- **Hemofilus Influenza, samanlaiset oireet kuin yllä, ab-hoito**

- **Ennen puberteettia hiivavaginiitit suht harvinaisia, jos todetaan, po tai paikallinen hiivahoito**
- **Aussit löysivät myös Staf aureusta vulvovaginiiteista**

Mekaaninen hankaus, vierasesine

- Anamneesista esiin hankaus: ratsastaa, aina pyöräilyn jälkeen kutiaa, itsetyydytys, tiukat pöksyt ...
- Hankauksen vähentäminen, perusrasvaus

- Inspektiossa mahdollisuus nähdä jopa 1/3 emättimestä
- Lapselta voi neutraalisti kysyä, onko hän työntänyt jotain emättimeen, tai korvaan tai nenään
- jos selkeä märkäinen erite joka ab hoidolla ei parane, epäily vierasesineestä jolloin kirurgin /gynekologin konsultaatio skopiaa varten.

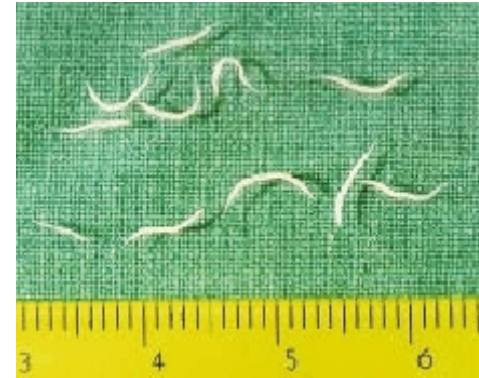Labia synekkiat

- Vähän tutkittua tietoa
- Useimmiten pienet häpyhuulet fuusioituneet keskilinjassa, sattumalöydös. Syy? Herkät ärtymään, parantuessa kasvavat kiinni?
- Jos ei vaivaa - ei hoitoa
- (S Wikström: ”kun lapsi kasvaa, ja leikeissä menee nopsasti kyykkyyyn yksi päivä, niin synekkiat avautuvat” ”niihin ei pidä koskea, jos on pakko, niin lasten urologin.
- Jos hankalaa virtsata (anamneesi) tai jatkuvaa kutinaa (virtsa jää nalkkiin), lastenkirurgille tai estrogeenivoidetta 1x2/vrk, 2 viikkoa.
- Avaamisen jälkeen n 20 % fuusioituu uudestaan, estoon estrogeenisalva tai perusrasva.
- Kun pikkutyttöjen pimpejä katsoo, niin näitä kyllä näkee, asiaa ei saa medikaloida, labiasynekkioidella on suuri taipumus parantua spontaanisti.

Hyväksikäyttö Virtsatieinfektio

- Näistä omat esitykset, mutta muista erotusdiagnostiikassa

Kihomadot

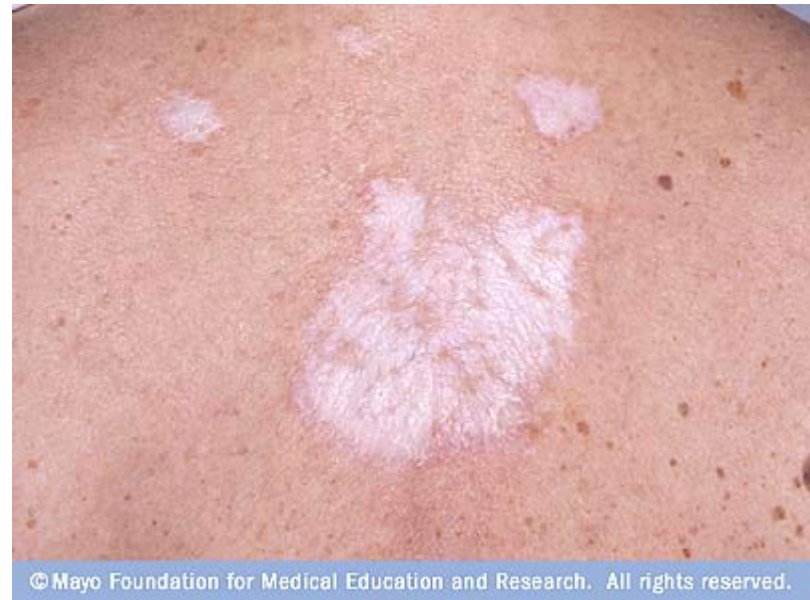

- Kihomadot ovat varsinkin päiväkotilasten riesa
- Esiintyvyys suurempi kuin tiedämme, seulonnoissa niitä löytyy jopa 20%:lla lapsista, aina ei oireita
- Primaarioire on peräaukon kutina (iltayöstä), mutta pieni lapsi voi kohdistaa rapsuttelun laajalle alueelle, myös mato voi luikerrella vulvan alueelle.
- Vatsakivut, ruokahaluttomuus, levottomuus
- Diagnoosi anamneesi ja F-madot, mato on 3mm-13 mm pitkä, ”valkoinen langan pätkä”.
- Hoito: Pyrvin 10-14 pvän välein (reseptittä) tai Vermox (vaatii reseptin) ja hyvä käsi ja WC hygienia.
- Kuva tartuntatautiliiton sivuilta

Ihotaudit

- Kutiaavaa ihottumaa voi ilmaantua myös alapäähän
- Atopia
- Lichen sclerosus
- Psoriasis
- Luomet
- Hemangioomat

- -> ihotautilääkärille



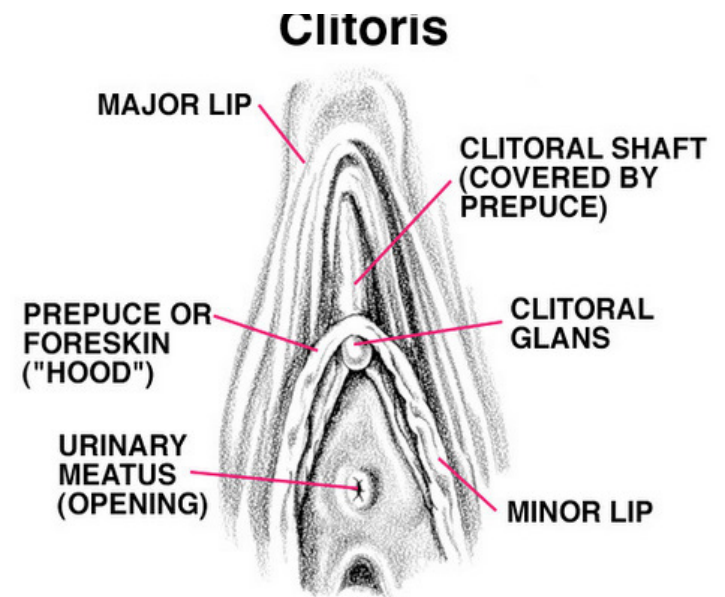

Potilastapaus 1

- N 6 v tyttö, terve.
- Suihkussa huomannut joitain valkoisia näppylöitä tai eritettä häpyhuulten sisällä
- Ei kutinaa, ei kirvelyä, ei vuotoa

- Tutkittiin sammakkoasennossa tutkimuspöydällä, ulkogenitaalit normaalit
- Taipuisana näytti itse muutokset

Seksuaaliterveysklinikka, Nuorten Avoimet Ovet

Tyttö näytti vetämällä klitoriksen hupun taakse, kuinka alla oli valkeaa eritettä, kuten pojille voi kertyä esinahan alle. Ei sairautta, ei toimenpiteitä. Voi ihoöljyllä pehmittää ja suihkussa varovasti poistaa ajan kanssa jos haluaa.



Potilastapaus 2

- 4v. Tyttö, vauvana saanut HSV1 tartunnan joka esiintyy perineumin alueella jopa kuukausittain.
- Kutina ja kirvely ajavat toisinaan koko vulvan ja peppuaukon punottaviin, vetistäviin ihottumiin.
- Po asikloviiri vie vatsan sekaisin, paikallista asikloviiri voidetta.
- Kutinan hoito kuureittain pimafucort /sibicort voitein.
- IG luokat normaalit, samoin C4 ja C3 ja lymfosyyttien toiminta sekä lektiini tie.
- Epäselvä vastaus klassisen ja oikoaktivaatiotien toiminnassa, merkitys luultavasti 0.

- **Nyt äiti taas todennut eritettä pikkuhousuissa**
- **Allergialääkäri otattanut bakteeriviljelyn -> e coli**
- **Status normaali, ei hajua, ei vuotoa, ei löydöksiä**

- **Kokeeksi po valasiklovir estolääkkeeksi puoleksitoista vuodeksi, vielä ei tiedetä onnistuuko**

- **Normaali hyvä hygienia, jos vuotoa silloin tällöin ja kutinaa; pimafucort varalle**
- **Vointisoitto: ei taas oireita**

- **Hoidetaan asia kerrallaan.**
- **Puberteetin jälkeen luultavasti asia helpottaa...**